



MD 1344 Y 2019.06.30

## REPUBLICA MOLDOVA



(19) Agenția de Stat  
pentru Proprietatea Intelectuală

(11) **1344** (13) **Y**  
(51) Int.Cl: *A61K 35/28* (2006.01)  
*A61P 17/00* (2006.01)

**(12) BREVET DE INVENȚIE  
DE SCURTĂ DURATĂ**

<b>În termen de 6 luni de la data publicării mențiunii privind hotărârea de acordare a brevetului de invenție de scurtă durată, orice persoană poate face opoziție la acordarea brevetului</b>	
(21) Nr. depozit: s 2018 0072 (22) Data depozit: 2018.07.09	(45) Data publicării hotărârii de acordare a brevetului: 2019.06.30, BOPI nr. 6/2019
(71) Solicitant: UNIVERSITATEA DE STAT DE MEDICINĂ ȘI FARMACIE "NICOLAE TESTEMIȚANU" DIN REPUBLICA MOLDOVA, MD (72) Inventatori: MACAGONOVA Olga, MD; NACU Viorel, MD; COCIUG Adrian, MD (73) Titular: UNIVERSITATEA DE STAT DE MEDICINĂ ȘI FARMACIE "NICOLAE TESTEMIȚANU" DIN REPUBLICA MOLDOVA, MD (74) Mandatar autorizat: COȘNEANU Elena	

**(54) Metodă de tratament al leziunilor *pemfigus-like*****(57) Rezumat:**

1  
Invenția se referă la medicina experimentală, medicina regenerativă și poate fi utilizată pentru tratamentul cu celule stem al leziunilor *pemfigus-like*.

Esența invenției constă în aceea că se administrează celule stem mezenchimale

2  
alogene intraperitoneal, în doză de  $1 \times 10^6$ /kg/zi, zilnic, timp de 4 săptămâni.

Revendicări: 1

Figuri: 3

MD 1344 Y 2019.06.30

**(54) Method for treating pemphigus-like lesions****(57) Abstract:**

1  
The invention relates to experimental medicine, regenerative medicine and can be used for treating pemphigus-like lesions with stem cells.

Summary consists in that allogenic mesenchymal stem cells are administered

2  
intraperitoneally, in a dose of  $1 \cdot 10^6$  /kg/day, daily, for 4 weeks.

Claims: 1

Fig.: 3

**(54) Метод лечения пузырчаткоподобных поражений****(57) Реферат:**

1  
Изобретение относится к экспериментальной медицине, регенеративной медицине и может быть использовано для лечения стволовыми клетками пузырчаткоподобных поражений.

Сущность состоит в том, что вводят аллогенные мезенхимальные стволовые

2  
клетки внутривенно, в дозе  $1 \cdot 10^6$ /кг/сутки, ежедневно, в течение 4 недель.

П. формулы: 1

Фиг.: 3

**Descriere:**  
**(Descrierea se publică în redacția solicitantului)**

- 5 Invenția se referă la medicina experimentală, medicina regenerativă și poate fi utilizată pentru tratamentul cu celule stem al leziunilor *pemfigus-like*.
- Sunt cunoscute metode de tratament al *pemfigusului-like*, prin aplicarea preparatelor glucocorticoide pe modele de animale, la care s-a modelat *pemfigus vulgar* prin transferul adoptiv de splenocite imunizate Dsg3 șobolanilor Rag2 [1].
- 10 Dezavantajele acestei metode constau în aceea că rezultatele utilizării preparatelor glucocorticoide (metil-prednizolon 100 mg/kg corp) pe model de șoareci nu a demonstrat un efect imunosupresiv așa cum s-a arătat la animale, care în urma terapiei cu metil-prednizolon au continuat să dezvolte leziuni cutanate *pemfigus-like* noi și au scăzut în greutate.
- 15 Problema invenției constă în tratarea leziunilor *pemfigus-like* la șobolani prin aplicarea metodei noi cu celule stem mezenchimale osteomedulare alogene.
- Esența invenției constă în aceea că se administrează celule stem mezenchimale alogene intraperitoneal, în doză de  $1 \times 10^6$ /kg/zi, zilnic, timp de 4 săptămâni.
- 20 Avantajele acestei metode constau în faptul că utilizarea celulelor stem mezenchimale osteomedulare alogene la șobolani cu leziuni cutanate *pemfigus-like* a arătat eficacitatea ceea ce a fost demonstrat prin stoparea apariției leziunilor cutanate *pemfigus-like* noi, relevate prin scăderea scorului leziunilor, adăugarea în greutate a animalelor, mărirea concentrației componentului C3 al complementului în serul sanguin al animalelor și îmbunătățirea stării emoționale a animalelor arătate prin indicele de activitate.
- 25 Rezultatul constă în stoparea apariției leziunilor cutanate *pemfigus-like* noi, relevate prin scăderea scorului leziunilor, adăugarea în greutate a animalelor, mărirea concentrației componentului C3 al complementului în serul sanguin al animalelor și îmbunătățirea stării emoționale a animalelor arătate prin indicele de activitate, în urma utilizării celulelor stem mezenchimale osteomedulare alogene la șobolani cu leziunile cutanate *pemfigus-like*.
- 30 Invenția se explică prin figurile 1-3, care reprezintă:
- fig. 1 - izolarea celulelor polinucleate osteomedulare din măduva osoasă al osului femural tibial și fibular de șobolan  $4,9 \pm 0,33$  luni;
- 35 fig. 2 - celule stem din măduva osoasă, izolate din osul femural, tibial și fibular. A doua zi de cultivare,  $7,2 \times 10^3$  celule/mm<sup>2</sup>;
- fig. 3 - pielea șobolanilor afectați de *pemfigus* la etapa de epitelizare, la a 32-zi de tratament.
- 40 Toate straturile sunt colorate slab (+) (a), straturile lucid și keratinos sunt stratificate (b), straturile spinos și granular sunt formate de celule conturate (c), stratul bazal are o reacție moderată de colorare (++) (d). AE1/AE3, x140. (șobolan din lotul II).
- Metoda se efectuează în modul următor
- 45 Cu scopul izolării celulelor stem din măduva osoasă s-a pregătit mediu normal de cultură, care constă din DMEM cu 10% ser bovin fetal și 0...5,96 g/l soluție tampon Hepes. Antibiotice nu se adaugă în mediul normal de cultură.
1. Măduva osoasă s-a izolat de la 7 șobolani de vârstă 8...39 săptămâni. Animalele s-au sacrificat prin dislocare cervicală și cu ajutorul seringii cu ac 20G s-a spălat măduva osoasă din osul tibial sau femur.
- 50 2. După spălare suspensia celulară s-a centrifugat timp de 10 min.
3. S-a cuantificat numărul de celule cu tripan blu în camera Goreaev, celulele s-au resuspendat în mediu normal de cultură până la o finală concentrație  $5 \times 10^6$  de celule viabile per ml (figura 1 ,2).
- Exemplu
- 55 Pentru experiment au fost selectați 60 de șobolani albi de linie Wistar, gen samele, aproximativ de o vârstă  $4,9 \pm 0,33$  luni. Studiul s-a efectuat conform Ghidului pentru îngrijirea și utilizarea animalelor de laborator (Institute for Laboratory Animal Research, National Research Council. Guide for the Care and Use of Laboratory Animals. National Academy Press, Washington, D.C., 2010) și

principiilor și standardelor etice pentru desfășurarea cercetărilor privind ritmul biologic uman și animal. Toate animalele au fost împărțite aleatoriu în 2 loturi, marcate și numerotate lotul I și lotul II, respectiv: lotul II - experimental și lotul I - martor, câte 30 animale, respectiv. Animalele de laborator modelate au beneficiat de tratament la a 16 săptămână după instalarea leziunilor *pemfigus-like* și a continuat zilnic, timp de 4 săptămâni. Administrarea celulelor stem s-a efectuat pe cale intraperitoneală. În lotul I (lot-martor) animalele nu au beneficiat de niciun tratament. În lotul II animalele cu leziunile *pemfigus-like* au beneficiat de tratamentul cu celule stem mezenchimale alogene din măduva osoasă (BM-MSCs) în doză de  $1 \times 10^6$ /kg/zi, scorul leziunilor *pemfigus-like* la șobolani a scăzut semnificativ ( $P=18,6$ ,  $P<0,001$ , 16 zile), față de scorul în lotul-martor (lotul I), care nu au primit tratament. Scăderea greutateii corporale în aceste două loturi a avut o diferență statistic semnificativă ( $P=6,5$ ,  $P<0,001$ , 16 zile) (tabel 1). Supravegherea animalelor s-a efectuat la 16, 32 și 48 de zile de la inițierea terapiei. După administrarea celulelor stem mezenchimale alogene din măduva osoasă,  $1 \times 10^6$ /kg/zi, scorul leziunilor *pemfigus-like* la șobolani a scăzut semnificativ ( $P=18,6$ ,  $P<0,001$ , 16 zile), decât scorul în lotul martor lotul I, grupa fără niciun tratament. Scăderea greutateii corporale în aceste două grupe a avut o diferență semnificativă ( $p=6,5$ ,  $p<0,001$ , 16 zile) (tabel 1).

Distribuția scorului leziunilor *pemfigus-like* la șobolani în lotul I (lot martor) și lotul II, tratat cu BM-MSCs

Tabelul 1

Parametri	lotul I (n=30)	lotul II (n=30)	p
Scor	8,9±0,36	1,45±0,19	P=18,6, P<0,001
Masa corpului	2,46±0,091	1,2±0,17	P=6,5, P<0,001

Caracteristica morfometrică a leziunilor cu aspect *pemfigus-like* a avut ca reper scorul utilizat de (Aoki-Ota M. și alții, 2004). Scorul a fost util pentru a aprecia progresarea leziunilor modele *pemfigus-like*. Astfel, noi am estimat dinamica îmbolnăvirii prin calcularea numărului de leziuni la șobolani conform următorilor parametri: 0 – fără leziuni; 1 – până la 4 leziuni; 2 – mai mult de 4 leziuni sau 1...5 arii anatomice distincte; 3 – de la 6 la 11 arii anatomice și apariția zonelor de alopecie. A fost inclus și gradul pierderii greutateii corporale: 1 – pentru 10...20%, 2 – pentru 20...30% de pierdere în greutatea corporală. Până la inițierea tratamentului cu celule mezenchimele scorul a fost egal cu 11. Prin urmare, după tratamentul cu celule stem mezenchimale din măduva osoasă, în ziua a 16-a, scorul scade ( $P<0,001$ ) (tabel 1). La începutul tratamentului cu celule stem din măduva osoasă în lotul II experimental, pe parcursul a 16 zile concentrația C3 a complementului a fost de  $1,69 \pm 0,009$ . Prin urmare, după tratamentul cu celule stem mezenchimale din măduva osoasă, în ziua a 16-a, concentrația C3 crește, fiind de  $2,1 \pm 0,014$  ( $P<0,001$ ). Ulterior, în ziua a 32-a și a 48-a, nivelul C3 al complementului în serul sangvin revine în limitele normale, constituind  $2,51 \pm 0,015$  și  $2,81 \pm 0,02$ . Diferența dintre rezultatele obținute este statistic semnificativă ( $P<0,001$ ).

Studiind rezultatele examenului imunohistochimic al fragmentelor de piele obținute de la șobolani după tratamentul leziunilor *pemfigus-like* cu celule stem mezenchimale osteomedulare, lotul II a inclus 9 animale ( $6,0 \pm 1,9$  %) investigate cu AE1 /AE3 cu modificări de tip: reacție de intensitate slabă (+) la nivelul secțiunii cutanate afectate, la a 32-a zi de tratament. S-a evidențiat toate straturile colorate slab (+) (a), straturile lucid și cornos sunt stratificate (b), straturile spinos și granular sunt formate de celule conturate (c), stratul bazal are o reacție moderată de colorare (++) (d) (figura 3). Caracteristica indicelui de activitate (IPA) a arătat (tabelul 2) că principala manifestare comportamentală a animalelor, care descrie starea de bine, este activitatea motorie (locomotie) pe suprafața terenului, măsurată prin numărul de pătrate traversate.

Indicatori ai comportamentului orientativ-explorativ la șobolani cu leziuni *pemfigus-like*

Tabelul 2

Caracteristicile comportamentale	Lotul I (n=30)	Lotul II (n=30)
Locomoție, nr.	19,2±16,1	32,2±19,01
Reacție de orietare, nr.	22,7±17,1	27,1±18,2
Activitate de cercetare, nr.	15,7±14,8	17,8±15,6
Defecație, buc.	3,9±7,9	1,4±4,8
Timpul de imobilitate, sec	32,3±19,1	17,8±15,6
Grooming, sec	6,11±9,8	3,7±7,7
IPA	1,8	4,4

- 5 In lotul II la șobolani activitatea motorie a fost cea mai semnificativă ( $P<0,05$ ) și a constituit  $32,2\% \pm 19,01$ . Perioadele de îngrijire s-au redus la  $3,7\% \pm 7,7$  din totalul activității. De remarcat faptul că numărul defecațiilor de asemenea a scăzut până la  $1,4\% \pm 4,8$ .
- 10 Prin urmare, cea mai scăzută activitate (1,8) era în lotul I. Cel mai înalt indice de activitate a fost observat în lotul II (4,4).

#### (56) Referințe bibliografice citate în descriere:

1. Takae Y. Pemphigus mouse model as a tool to evaluate various immunosuppressive therapies. Department of Dermatology, Keio University School of Medicine, Shinjuku, Tolyo, Japan. Exp. Dermatol. 2009, Mar., no. 18(3), p. 252-260. Doi:10.1111/j.1600-0625.2008.00776.x. Epub 2008 Jul. 17

#### (57) Revendicări:

Metodă de tratament al leziunilor *pemfigus-like*, care constă în aceea că se administrează celule stem mezenchimale alogene intraperitoneal, în doză de  $1 \times 10^6$ /kg/zi, zilnic, timp de 4 săptămâni.

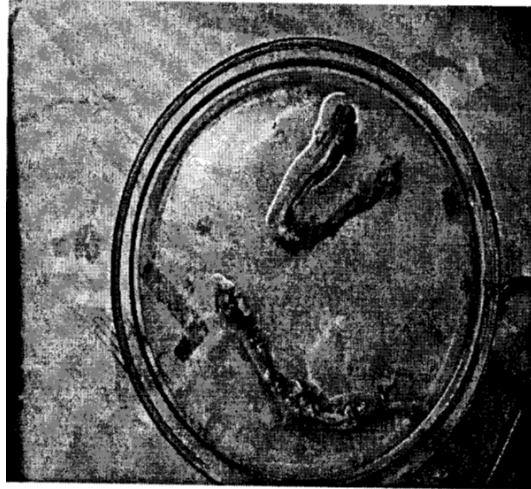

Fig. 1

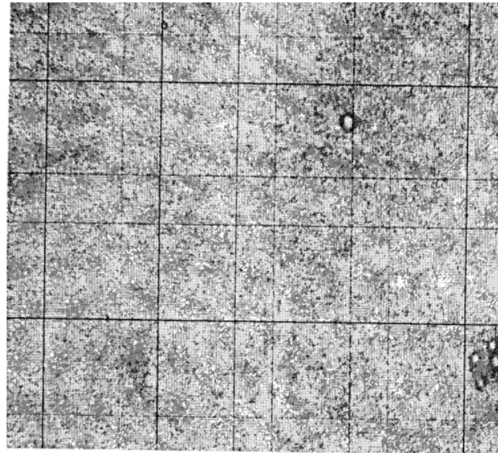


Fig. 2

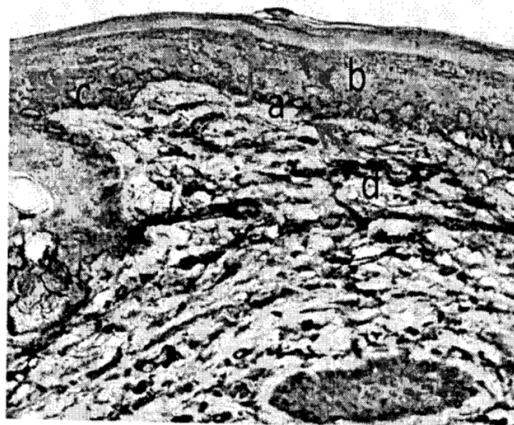


Fig. 3